

症例報告

動注化学療法後肝切除を施行し長期生存が得られた フーター乳頭部癌肝転移再発の1例

富山大学医学部第2外科, 同 第2病理*

坂東 正 北條 莊三 渡辺 智子
 遠藤 暢人 横山 義信 野澤 聡志
 山岸 文範 塚田 一博 石澤 伸*

動注化学療法後に肝切除を施行したフーター乳頭部癌の1例を経験したので報告する。症例は77歳の男性で、1997年3月にフーター乳頭部癌に対して幽門輪温存膵頭十二指腸切除術を施行した。切除標本の病理組織診断は高分化型腺癌, ly0, v0, pn1, pPancla, pDu2, pN(-), pEM0のstage IIIであった。術後約3年経過した2000年2月の腹部CTにて肝右葉に転移を認め5-FUとCDDPによる動注化学療法を施行した。その後、2000年9月に肝部分切除術を施行した。肝転移再発切除後5年間無再発生存中である。

はじめに

十二指腸フーター乳頭部癌は、黄疸の出現により早期に発見されることが多いため、膵頭部領域癌の中では比較的予後が良いとされている¹⁾。しかしながら、膵浸潤やリンパ節転移が見られるときには転移再発することが多く、再発後の予後はきわめて不良である²⁾³⁾。今回、我々は肝転移再発に対して動注化学療法後に肝切除を行い経過良好な症例を経験したので報告する。

症 例

患者：77歳，男性

主訴：特になし。

既往歴：71歳より慢性関節リウマチにて加療中。75歳時に早期胃癌にて内視鏡的切除施行。

家族歴：父親が結腸癌で妹が膵癌。

現病歴：1997年3月に十二指腸フーター乳頭部癌にて幽門輪温存膵頭十二指腸切除術を施行した。2000年2月の腹部CTにて肝転移再発を認めた。4月より動注化学療法を施行した。今回手術目的に入院となった。

初回手術時所見：幽門輪温存膵頭十二指腸切除およびD2リンパ節郭清を施行した。術後切除標

本の病理組織検査では、高分化型腺癌, ly0, v0, pn1, pPancla, pDu2, pN(-), pEM0のstage IIIであった。

動注化学療法：入院のうえ、右鼠径部に穿刺法によりカテーテルを肝動脈に留置し皮下にポートを作成した。5-FUを500mgとCDDPを10mg使用し、サーカディアンリズムで5日間/週の投与を3週間施行した⁴⁾。その後外来にて5-FUを250mgワンショットで毎週動注した。総投与量は10,000mgで終了した。

入院時現症：身長172cm, 体重57kg, 結膜に黄疸貧血なく、腹部は圧痛なく平坦軟で腫瘤は触知しなかった。肝動注化学療法施行前には肝臓を右季肋下に2横指触知したが、今回入院時には触知しなかった。上中腹部正中に手術痕を認め右鼠径部皮下に動注用ポートが埋め込まれていた。

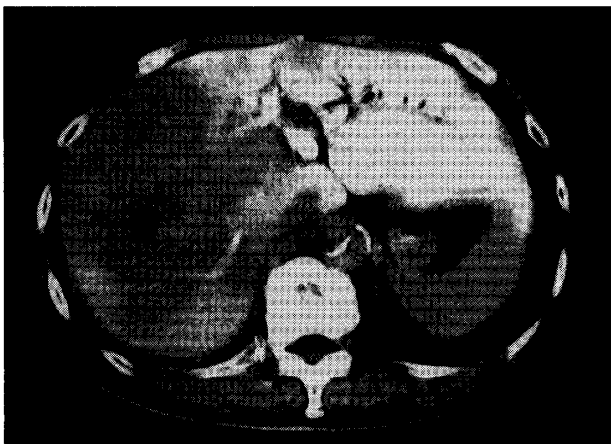
入院時検査所見：血算生化学検査上軽度の貧血と低アルブミン血症が認められたが加齢によるものと考えられる程度で、その他化学療法による副作用など異常所見は認められなかった。腫瘍マーカーではCEAとCA19-9は正常範囲内であった(Table 1)。なお、CEAは動注治療前に最高14.9ng/mlまで上昇していた。

腹部CT所見：動注療法施行前には、内側区域

Table 1 Laboratory data on admission

TP	7.0 g/dl	WBC	7,910 /mm ³
Alb	3.0 g/dl	RBC	345×10 ⁴ /mm ³
GOT	17 IU/L	Hb	10.1 g/dl
GPT	10 IU/L	Ht	31.4 %
ALP	252 IU/L	Plt	27.8×10 ⁴ /mm ³
γGTP	23 IU/L	PT	91 %
LDH	204 IU/L	ICG _{R15}	15 %
TB	0.3 mg/dl	CEA	3.0 ng/ml
Tcho	163 mg/dl	CA19-9	< 1 U/ml

Fig. 1 Abdominal CT scan shows a gigantic space occupying lesion as a low-density area at the liver.



にまでおよぶ肝右葉の尾側を中心とした大きな占居性病変が認められた (Fig. 1). 肝動注化学療法終了後の今回入院時には, 肝転移巣は79%の著明な縮小率が認められた (Fig. 2).

腹部血管造影検査所見: 巨大な肝腫瘍は主に肝動脈後区域枝により栄養されていた (Fig. 3). 胃十二指腸動脈は膵頭十二指腸切除時に切離されており描出されていなかった. 経上腸間膜動脈性門脈造影では特に異常所見は認められなかった.

以上より, ファーター乳頭部癌肝転移の診断で, 2000年9月にS5-6の肝部分切除術を施行した. 術後経過良好で退院となり, 肝転移出現から現在まで再発の徴候は認められず外来通院中である.

摘出標本所見: 膵頭十二指腸切除標本では十二指腸ファーター乳頭部AcAbに20×15mmの腫瘤潰瘍型の腫瘍が認められた (Fig. 4). 肝切除標本では肝臓のほぼ全体を占める80×70×60mm

Fig. 2 The size of metastatic liver tumor was reduced remarkably after hepatic arterial chemotherapy.

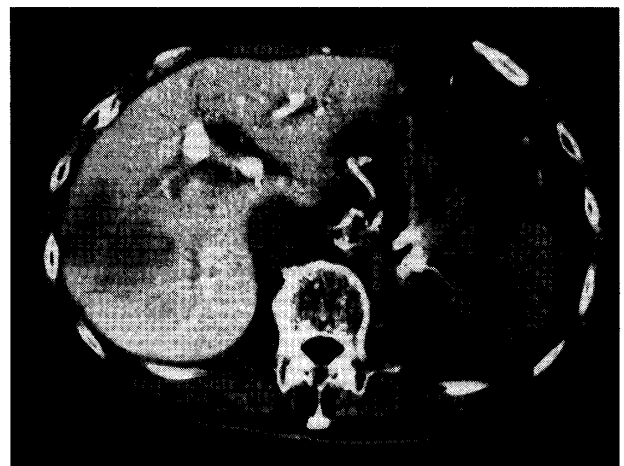
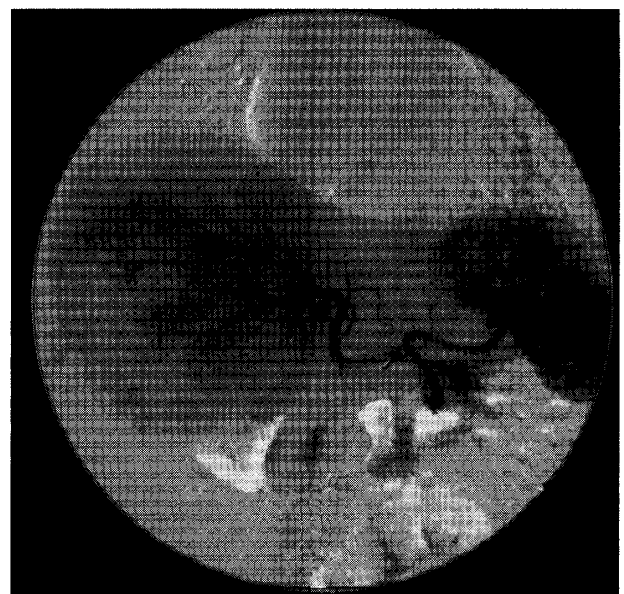


Fig. 3 Abdominal angiography shows a gigantic liver tumor mainly fed by posterior branch of the hepatic artery.



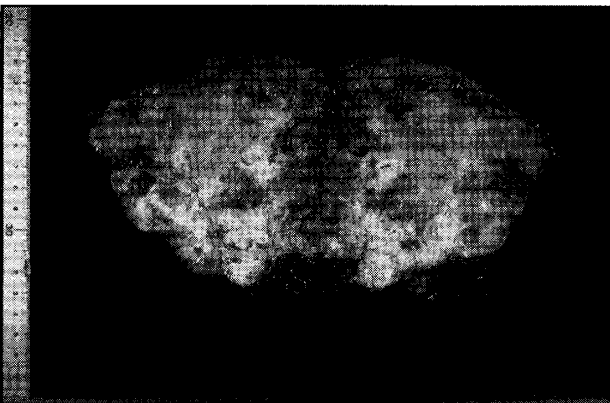の白色調内部不均一な腫瘍を認めた (Fig. 5).

病理組織学的所見: 膵頭十二指腸切除標本のファーター乳頭部原発腫瘍は高分化から中分化型の腺癌であった (Fig. 6). 肝切除標本の腫瘍には高分化型のpapillotubular adenocarcinomaの増殖が認められ, 全体の約3/4はmassive necrosisに陥っていた. 肝被膜に達していたが明らかな切離面への波及は認められなかった (Fig. 7).

Fig. 4 Resection specimen of pancreatoduodenectomy shows a 20×15mm ulcerating tumor at the papilla of Vater.




Fig. 5 The transection of the liver shows a white colored 8×7×6cm tumor almost occupying whole the liver.



考 察

十二指腸ファーター乳頭部癌は膵頭部領域では比較的前後良好な腫瘍とされているが、比較的前後に黄疸が出現することにより発見が早く根治切除されることが多いためであり、膵浸潤やリンパ節転移などを伴う進行癌ではその限りではない。ましてや、いったん転移再発を来した場合の予後はきわめて不良であるとされている^{1)~3)}。

肝転移再発例に対する治療法は、肝切除術が最も有効な治療法と考えられるが、切除の対象となる症例に限られることから、長期予後に関する報告は少ないが、肝切除後の長期生存は極めて難しいとされている⁵⁾。1983~2004年の医学中央雑誌

Fig. 6 Histopathological findings of the papilla Vater show well to moderately differentiated adenocarcinoma.

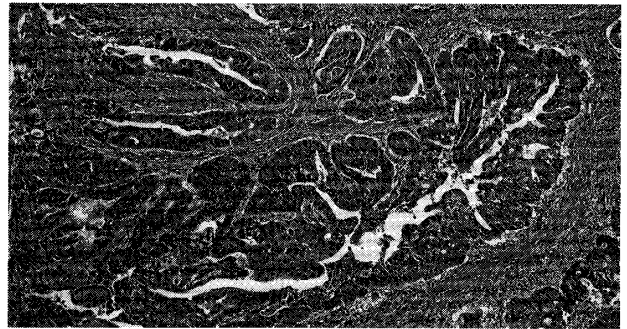



Fig. 7 Histopathological findings of the liver show massive necrosis (left side of the figure) and residual well differentiated adenocarcinoma compatible with metastasis from a cancer of the papilla of Vater (right side of the figure).



およびMEDLINEによる会議録を除く「乳頭部癌」「ampullaもしくはVater」をキーワードとした検索中肝切除の報告は^{5)~9)}9例ありその予後は3か月から110か月で平均35か月であった。

一方、胆道癌に対する化学療法も明らかな有効性を示されたものはほとんどないのが現状である。過去20年間に胆道癌の10症例以上の規模で行われた化学療法の奏効率は7~60%で生存率は4.5から16か月と報告されており、25の論文中14研究でgemcitabineが用いられていた¹⁰⁾。本邦では現在、保健適応がなく第2相研究の段階であるが明らかな効果が得られていないのが現状である¹¹⁾。乳頭部癌のみでの化学療法のみでの報告は同データベースでの検索では認められず、したがって、乳頭部癌肝転移に対する確立された化

学療法はないと考えられた。

本症例は肝転移再発発見時には、比較的高齢であること、膵頭十二指腸切除後であること、肝腫瘍が急速に増大し巨大であることなどから切除は困難と考え、5-FUとCDDPのbiochemical modulationによる皮下埋め込み式ポートを用いた肝動注化学療法をサーカディアンリズムにて行った^{4)12)~15)}。著明な腫瘍縮小効果が認められ、安全に根治切除が可能と考え、最終的に肝切除を施行し長期生存が得られた。本例のごとく動注化学療法を先行し肝切除を行った報告はなく、乳頭部癌再発例に対する有用な治療法の一つと考えられたので報告した。

文 献

- 1) 日本消化器病学会編：消化器病診療 233. 医学書院, 東京, 2004
- 2) 新井田達雄：十二指腸乳頭部癌の臨床病理学的研究—予後規程因子と再発様式について—, 日消外会誌 22 : 2009—2017, 1989
- 3) 木下壽文, 中山和道, 福田秀一ほか：乳頭部癌, 日外会誌 98 : 505—510, 1997
- 4) 日野浩司, 田澤賢次, 増山喜一ほか：癌に対するCircadian Chemotherapyの試み, 癌と化療 24 : 1870—1872, 1997
- 5) 川村秀樹, 近藤征文, 岡田邦明ほか：長期生存をえている十二指腸乳頭部癌異時性肝転移切除の1例, 日臨外会誌 61 : 3310—3313, 2000
- 6) 片桐 茂, 蜂谷 修, 中野 徹ほか：膵頭十二指腸切除後の肝転移に対する肝拡大右葉切除の経験, 山形済生館医誌 20 : 112—115, 1995
- 7) Takada Y, Otsuka M, Seino K et al : Hepatic resection for metastatic tumors from noncolorectal carcinoma. *Hepatogastroenterology* 48 : 83—86, 2001
- 8) 米田啓三, 勝又健次, 野村朋壽ほか：乳頭部癌術後孤立性肝転移に対し切除しえた1例, 臨外 59 : 503—506, 2004
- 9) Kitami C, Kurosaki I, Koyama Y et al : Long-term survival after hepatectomy for hepatic recurrence of carcinoma of the papilla Vater. *J Hepatobiliary Pancreat Surg* 12 : 321—323, 2005
- 10) André T, Tournigand C, Rosmorduc O et al : Gemcitabine combined with oxaliplatin (GEMOX) in advanced biliary tract adenocarcinoma : a GERCOR study. *Ann Oncol* 15 : 1339—1343, 2004
- 11) Okusaka T, Ishii H, Funakoshi A et al : Phase II study of single-agent gemcitabine in patients with advanced biliary tract cancer. *Cancer Chemother Pharmacol* Sep 2 : 1—7, 2005
- 12) 脊山泰治, 小河原忠彦, 中瀬 一ほか：少量CDDP併用持続肝動注化学療法にて著効を示した十二指腸乳頭部癌多発肝転移の1例, 日臨外会誌 60 : 2716—2720, 1999
- 13) 福田秀一, 奥田康司, 木下壽文ほか：胆道癌に対する5-FU, CDDP少量持続肝動注療法の有効性, 胆道 10 : 333—340, 1996
- 14) Scanlon KJ, Newman EM, Lu Y et al : Biochemical basis for cisplatin and 5-fluorouracil synergism in human ovarian carcinoma cells. *Proc Natl Acad Sci USA* 83 : 8923—8925, 1986
- 15) Ensminger W, Niederhuber J, Dakhil S et al : Totally implanted drug delivery system for hepatic arterial chemotherapy. *Cancer Treat Rep* 65 : 393—400, 1981

A Long-Term Survival Case of Hepatic Metastasis from Cancer of the Papilla of Vater Treated with Hepatectomy after Arterial Chemotherapy

Tadashi Bando, Syozo Hojo, Tomoko Watanabe,
Masato Endo, Yoshinobu Yokoyama, Satoshi Nozawa,
Fuminori Yamagishi, Kazuhiro Tsukada and Shin Ishizawa*
Second Department of Surgery and Second Department of Pathology*,
Toyama University, School of Medicine

A case of hepatic metastasis from cancer of the papilla of Vater carcinoma in which hepatectomy was performed after arterial chemotherapy is reported. A 77-year-old man underwent pylorus-preserving pancreatoduodenectomy in March 1997. The histopathological diagnosis was well differentiated adenocarcinoma with direct infiltration of the pancreas and duodenum. A hepatic metastasis was detected on a follow up CT scan in February 2000, 3 years after the primary operation. We treated the patient by partial resection of the liver after arterial chemotherapy with 5-FU and CDDP, and he is alive without recurrence about 5 years after hepatectomy.

Key words : cancer of the papilla of Vater, hepatectomy, metastatic liver cancer

[*Jpn J Gastroenterol Surg* 39 : 481—485, 2006]

Reprint requests : Tadashi Bando Second Department of Surgery, Toyama University, School of Medicine
2630 Sugitani, Toyama, 930-0194 JAPAN

Accepted : November 30, 2005