

脳室—腹腔短絡術後に tension pneumocephalus を呈した 1 例

大辻 常男・遠藤 俊郎・西嶋美知春・高久 晃

Tension Pneumocephalus following Ventriculo-peritoneal Shunt

Case Report

Tsuneo OTSUJI, Shunro ENDOH, Michiharu NISHIJIMA and Akira TAKAKU

Department of Neurosurgery, Toyama Medical and Pharmaceutical University, Toyama

Abstract

A case of tension pneumocephalus following ventriculo-peritoneal shunt is reported. A 28-year-old male was admitted with the diagnosis of arteriovenous malformation at the right temporo-occipital lobe. Uneventful total removal of the arteriovenous malformation was performed. However, postoperatively symptoms of arterial vasospasm and progressive hydrocephalus developed, so a ventriculo-peritoneal shunt was inserted. The postoperative course was good, but about 3 weeks after the operation, the clinical symptoms aggravated gradually and computerized tomography scan showed expanding intraventricular air. At the reoperation, a small skin defect covered by crust was found at the shunt surgery wound, and the dura mater around the shunting tube remained as a defective space. It was suspected that the air invaded the lateral ventricles along the shunting tube through the skin and dura defect.

Twelve similar cases could be found in the literature.

Key words: tension pneumocephalus, ventriculo-peritoneal shunt, complication

I はじめに

最近我々は、脳動静脈奇形(以下 AVM)根治術後の脳室—腹腔短絡術(以下 V-P シヤント)施行例で、シヤントの頭側皮膚創の小孔が空気流入口となったと思われる tension pneumocephalus の 1 例を経験した。本例の問題点を中心に、髄液短絡術後に合併した tension pneumocephalus について文献的考察を加え報告する。

II 症 例

<患者> 28才, 男性

家族歴・既往歴: 特記事項なし

現病歴: 1967年(12才時), 入浴中突然意識消失し, 左片

麻痺が出現した。某医にて右後頭葉の AVM 破裂による脳内出血の診断で血腫除去手術のみを受け, 術後左片麻痺と軽度精神症状を残したが元気に日常生活を送っていた。しかし, 1982年2月頃より異常な言動が目につき, その後しだいに増悪を認めたため, 1983年6月26日, 当院神経精神科を受診し, 6月30日, 精査加療のため当科へ入院した。

入院時所見: 意識はほぼ清明であるが幻覚, 妄想がみられ, また左不全片麻痺, 左同名半盲を認めた。血液・尿, 心電図などの一般検査には特記すべき異常は認めなかった。

神経放射線学的所見: 頭部単純写にて右側頭部に前回の開頭術の跡を認めた。CT スキャンでは右後頭葉に側脳室

富山医科薬科大学脳神経外科

Address reprint requests to: T. Otsuji, M.D., Department of Neurosurgery, Toyama Medical and Pharmaceutical University, 2,630 Sugitani, Toyama 930-01.

受稿 1984年11月21日 受理 1986年1月6日

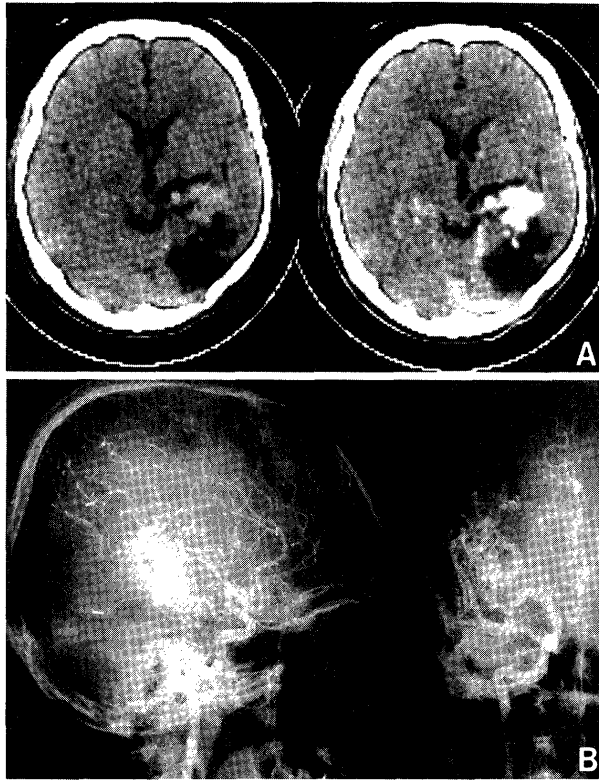


Fig. 1 Preoperative computerized tomography (CT) scans [pre- (left) and post- (right) contrast enhancement] (A) and right carotid angiograms (B) showing an arteriovenous malformation. Low density area in the right temporo-occipital region on CT is the trace of an old hematoma.

後角に連続する広汎で境界鮮明な低吸収域を認め、その一部は均一な造影剤増強効果を示す高吸収域を呈した(Fig. 1A). 脳血管写ではCT上の高吸収域に一致する部位にnidusが存在し、前脈絡動脈、中大脳動脈、後大脳動脈を流入動脈とするAVMを認めた(Fig. 1B).

入院後経過: 8月10日、AVM全摘術を施行し、術直後の神経症状に悪化所見は認められなかった。しかし、術後7日目より意識レベルの低下および失語症が出現し、左片麻痺も増悪した。同日ただちに施行した血管写では左右前大脳動脈、中大脳動脈の広汎な血管攣縮がみられ、CTスキャン上も左右両半球にわたって低吸収域の出現があった。その後保存的治療により状態は小康を得たが、意識の回復は遅延し、CTスキャンでも進行性の脳室拡大を認めた(Fig. 2A)ため、9月10日、V-Pシャントを施行した。

V-Pシャント術所見およびその後の経過: 手術は、左前頭部に約4cmの線状皮切を置き、直下に直径約1cmの骨孔を設け、硬膜に小切開を加えたのち、左側脳室内へ脳室側チューブを挿入した。腹腔側 closing pressureは12

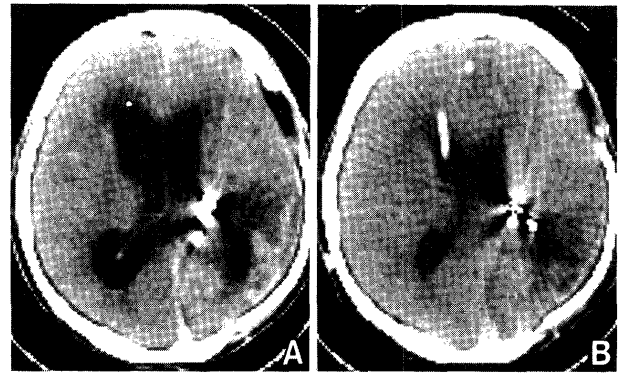


Fig. 2 CT scans before (A) and after (B) the ventriculo-peritoneal shunt. The arteriovenous malformation was totally removed. The hydrocephalus improved after the operation.

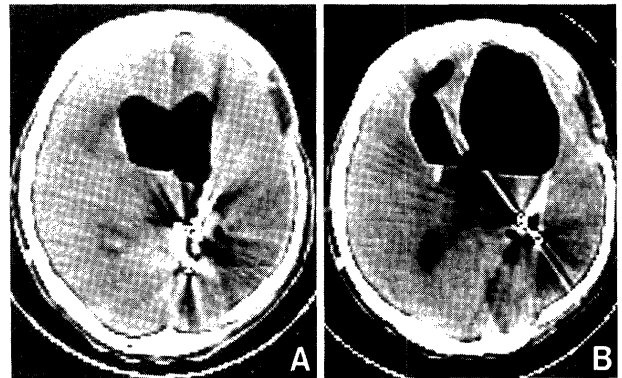


Fig. 3 CT scans 3 (A) and 4 weeks (B) after the ventriculo-peritoneal shunt. Intraventricular air progressively increased, and the right anterior horn of the lateral ventricle dilated like a porencephalic cavity.

cmH₂Oに設定し、Ames型バルブを使用したV-Pシャントシステムを設置した。我々は脳室ドレナージやシャント手術の場合、脳室チューブを挿入した周囲の硬膜欠損部は筋肉片またはスポンゼルで補填することを原則としているが、本例ではその操作を行わなかった。V-Pシャント後7日目のCTスキャンでは脳室は明らかに縮小し(Fig. 2B)、意識状態も改善し、左片麻痺は入院時と同程度となり、発語も多く、順調な回復を認めた。同日全抜糸を行った際、創中央付近に直径約3mmの痂皮形成を認めたが、創癒合は一見良好で痂皮はそのまま放置した。しかし、シャント後21日目のCTスキャンで脳室内に空气の貯留を認め、その量は経過を追うごとに増大し、シャント後28日目には右側脳室前角が孔脳症様に拡大を示すに至った(Fig. 3)。CT所見の増悪に伴い症状の上でも活発さがなくなり、左片麻痺もしだいに増悪を示した。空气の侵入口を種

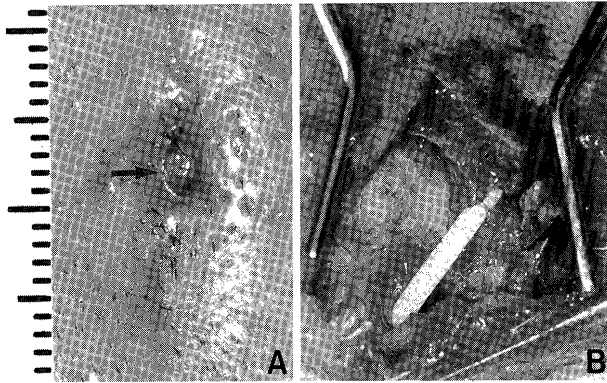


Fig. 4 Skin defect (arrow) after removal of the crust (A), and operative view of the inserted portion of the ventricle tube (B).

々検討したが、髄液鼻漏、髄液耳漏はなく、側頭骨の含気蜂巣にも異常を認めず、またガス産生菌の増殖を思わせる髄膜炎症状もなかった。その後も臨床症状、CT所見とも改善が認められないため、10月4日、開頭手術により空気侵入口の検索および脳室内空気の消退を図った。

再開頭術所見およびその後の経過：先に述べたV-Pシャント時の頭側創部の痂皮がそのままになっており、これを除去すると皮膚に直径約2mmの欠損部を認め、これは一部軽い肉芽組織を含むもののロート状に骨孔まで達していた。直下が骨孔に当り、かつ挿入したシャントチューブとその周囲の硬膜および脳実質との間に間隙が認められた(Fig. 4)。他の開頭部には硬膜欠損はなく、空気侵入口はこのV-Pシャント時の皮切であると考えられた。骨孔部の硬膜欠損部にスポンゼルを置き、皮下、皮膚を二層に縫合し、手術を終了した。術後は意識レベルも徐々に回復し、CTスキャンでも空気の消退は順調で、右前頭葉の孔脳症様の前角拡大は残したが、脳室拡大所見も明らかな改善を示した(Fig. 5)。軽度の左片麻痺、言語障害および左同名半盲を残したが、1984年3月24日、自宅退院し、その後元気に日常生活を送っている。

III 考 察

脳外科的処置ののち一過性に頭蓋内の空気貯留を認めることは、日常少なからず経験される。しかし、空気がmassとして作用し、意識障害や重篤な神経症状を示すtension pneumocephalusの病態へと至ることはまれで、その報告も多いものではない。

さて、本合併症は開頭術や髄液短絡術、ドレナージなどさまざまな手術後に発生し、空気の貯留は硬膜下ももっとも多く、他に脳室内、脳内、硬膜外など頭蓋内のいずれの

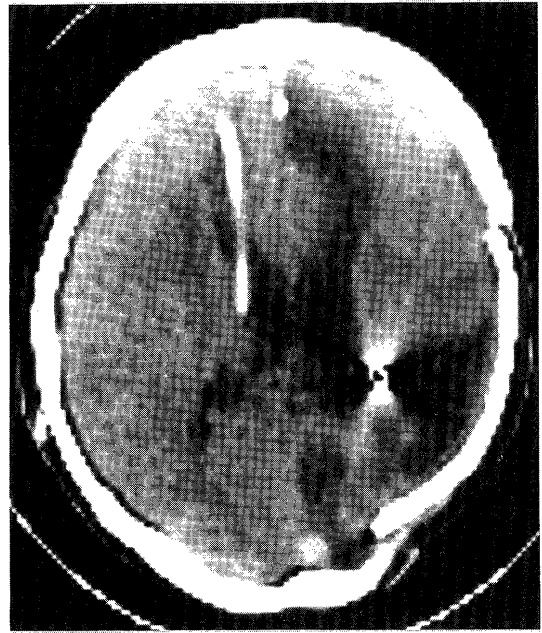


Fig. 5 CT scan 3 months after surgery for tension pneumocephalus. Intracranial air has disappeared but the porencephaly-like change remains in the right frontal lobe.

空間にも起こりうるということが報告されてきた⁸⁾。そのなかで髄液短絡術が本疾患発生の一つの大きな要因となることが述べられてきた。確かに、空気の流入口があればシャント効果により頭蓋内が陰圧となって侵入する空気量が増加し、本病態をきたすことが推察できる。したがって、髄液漏の患者に対し治療の目的で安易に髄液短絡術やドレナージを行うことの危険性は早くから指摘されているところである⁶⁾。しかし、実際にはこのような髄液短絡術後のtension pneumocephalus合併の報告は我々の渉猟しえたかぎり12例にすぎず、その病態も症例によりかなり異なったものであった。

本例の経験および文献例の検討より、今回特に注目したい第1点は空気の流入口についてである。これまでの報告では頭蓋底の欠損と副鼻腔の交通によるもの^{3,4,6,10,12)}、外傷または手術がきっかけになったもの^{1,7,13)}、脳室-心房短絡術の心房側シャントチューブと気管との交通を生じたもの^{5,11)}、側頭骨の一部の欠損によるもの⁹⁾などがみられる。これに対し本例の場合、流入口はV-Pシャント頭側の創部に認めた直径2mmの小孔と考えられ、従来の報告にはみられなかったものである。術中にシャントチューブを挿入した硬膜欠損部の補填を行わなかったこと、創処置の甘さ、特に抜糸後創部の痂皮を放置したため小孔の存在に気付かなかつたことが空気流入をきたした原因と考えられ、反省している。

さらに、本例では脳室内に空気流入を認められたのちの病態変化が緩やかであったため再手術が遅れ、増量した空気は脳室内のみに留まらず、前頭葉内に孔脳症様変化をきたした。長谷川ら²⁾は本症発生の要因として、①空気流入口の存在、②流入した空気が貯留すべき頭蓋内空間の存在、③流入した空気とその圧を増す機序の3点を挙げている。髄液短絡術が行われている場合は、坐位や立位で頭蓋内圧がより陰圧になった際に小さな流入口より ball-valve mechanism で一方通行に空気が入り、蓄積すると考える報告が多い。本例においてもまったく同様の機序で皮膚の小孔より入った空気が直下の骨孔部よりシャントチューブの間隙に沿って脳室内へ流入する現象が間歇的または持続的に起きたものと思われた。なお、空気が脳実質内にまで拡大した所見は我々の渉猟しえた報告例にはないが、空気の脳室内貯留量がある限界を越えた場合には脳室が孔脳症のごとく拡大しうることを示す所見であった。

以上、本症が発見された場合には安易な経過観察は危険で、早急な根治手術適応とすべきことを改めて支持する結果であった。

IV 結 語

V-P シャント後 tension pneumocephalus を合併した1例を経験した。本例は頭側皮切創で癒合が不十分であった直径約2mmの小孔が流入口となり、脳室側シャントチューブ周囲の間隙に沿って空気が脳室内に入り、孔脳症様病変にまで進展した症例であった。反省点の多い例ではあったが、その空気流入口が従来の報告とは異なるものであり、文献的考察を含め報告した。

文 献

- 1) Findler G, Hoffman HJ, Munro IR: Tension pneumocephalus complicating craniofacial surgery in a shunted hydrocephalic patient. *Neurosurgery* 7: 525-528, 1980
- 2) 長谷川洋, 尾藤昭二, 藤原正昭, 大槻秀夫, 中田宗朝, 小橋二郎: 開頭術後に合併した tension pneumocephalus の3例. *Neurol Med Chir (Tokyo)* 23: 891-895, 1983
- 3) Ikeda K, Nakano M, Tani E: Tension pneumocephalus complicating ventriculoperitoneal shunt for cerebrospinal fluid rhinorrhea. *J Neurol Neurosurg Psychiatry* 41: 319-322, 1978
- 4) Jooma R, Grant DN: Cerebrospinal fluid rhinorrhea and intraventricular pneumocephalus due to intermittent shunt obstruction. *Surg Neurol* 20: 231-234, 1983
- 5) Kessler LA, Stern WZ: The ventriculothoracic shunt procedure for hydrocephalus. *J Pediatr* 60: 418-420, 1962
- 6) Little JR, MacCarty CS: Tension pneumocephalus after insertion of ventriculoperitoneal shunt for aqueductal stenosis. *J Neurosurg* 44: 383-385, 1976
- 7) Muizelaar JP, Walder HAD: Tension pneumocephalus following insertion of ventriculoatrial shunt after severe head trauma. *Clin Neurol Neurosurg* 80: 57-61, 1977
- 8) Osborn AG, Daines JH, Wing SD, Anderson RE: Intracranial air on computerized tomography. *J Neurosurg* 48: 355-359, 1978
- 9) Pitts LH, Wilson CB, Dedo HH, Weyand R: Pneumocephalus following ventriculoperitoneal shunt. *J Neurosurg* 43: 631-633, 1975
- 10) Steinberger A, Antunes JL, Michelsen WL: Pneumocephalus after ventriculoatrial shunt. *Neurosurgery* 5: 708-710, 1979
- 11) Stunts JT, Shuman RM: Pneumocephalus secondary to cerebrobronchial fistula formed by a ventriculoatrial shunt. *J Neurosurg* 47: 286-289, 1977
- 12) Sunada S, Yamaura A, Hosaka Y, Uozumi A, Makino H: Tension pneumocephalus as a complication of a ventriculoperitoneal shunt—Case report—. *Neurol Med Chir (Tokyo)* 24: 42-45, 1984
- 13) 山尾展正, 佐々木達也, 渡辺善一郎, 渡辺政和, 丹治裕幸, 児玉南海雄, 遠藤辰一郎: 開頭術後 subdural tension pneumocephalus の1例. *脳神経外科* 12: 841-846, 1984

[別刷請求先: 〒930-01 富山市杉谷2,630, 富山医科薬科大学脳神経外科, 大辻常男]